

УШКОВА

Оксана Геннадьевна

АРТРОСКОПИЧЕСКОЕ ЛЕЧЕНИЕ ПАЦИЕНТОВ  
С ВОССТАНОВИМЫМИ РАЗРЫВАМИ ВРАЩАТЕЛЬНОЙ МАНЖЕТЫ  
ПЛЕЧЕВОГО СУСТАВА И НЕЙРОПАТИЕЙ НАДЛОПАТОЧНОГО НЕРВА  
(клинико-экспериментальное исследование)

3.1.8. Травматология и ортопедия

АВТОРЕФЕРАТ

диссертации на соискание ученой степени

кандидата медицинских наук

Санкт-Петербург

2026

Работа выполнена в федеральном государственном бюджетном учреждении «Национальный медицинский исследовательский центр травматологии и ортопедии имени Р.Р. Вредена» Министерства здравоохранения Российской Федерации.

**Научный руководитель:**

доктор медицинских наук **Доколин Сергей Юрьевич**

**Официальные оппоненты:**

**Маланин Дмитрий Александрович** – доктор медицинских наук профессор, ФГБОУ ВО «Волгоградский государственный медицинский университет» Минздрава России, кафедра травматологии, ортопедии и военно-полевой хирургии, заведующий;

**Ратьев Андрей Петрович** – доктор медицинских наук доцент, ФГАОУ ВО «Российский национальный исследовательский медицинский университет имени Н. И. Пирогова» Минздрава России, Институт хирургии, кафедра травматологии, ортопедии и военно-полевой хирургии, профессор.

**Ведущая организация** – Федеральное государственное автономное образовательное учреждение высшего образования «Первый Московский государственный медицинский университет им. И.М. Сеченова» Министерства здравоохранения Российской Федерации (Сеченовский Университет).

Защита состоится «09» июня 2026 года в \_\_\_ часов на заседании объединенного диссертационного совета 99.0.008.02 в ФГБУ «Национальный медицинский исследовательский центр травматологии и ортопедии имени Р.Р. Вредена» Минздрава России (195427, Санкт-Петербург, ул. Академика Байкова, д. 8).

С диссертацией можно ознакомиться в библиотеке ФГБУ «НМИЦ ТО им. Р.Р. Вредена» Минздрава России и на сайте <http://dissovet.niito.ru/>

Автореферат разослан «\_\_\_» \_\_\_\_\_ 2026 г.

Ученый секретарь диссертационного совета 99.0.008.02  
доктор медицинских наук



Денисов А.О.

## ОБЩАЯ ХАРАКТЕРИСТИКА РАБОТЫ

**Актуальность темы исследования.** Плечевой сустав, обладая наибольшим объемом движений в человеческом теле, является по сути основным в обеспечении функции верхней конечности. Основным стабилизирующим и двигательным компонентом сустава является вращательная манжета плеча (ВМПС) – комплекс сухожилий и мышц. Повреждения этого комплекса относятся к числу самых частых и социально значимых проблем в современной ортопедии и травматологии (Minagawa H. et al., 2013; Tashjian R.Z., 2012). Особую клиническую трудность представляют обширные (массивные) разрывы, особенно те, которые затрагивают сухожилия надостной и подостной мышц. Доля таких повреждений остается высокой и, по разным данным, достигает 40% от всей патологии плечевого сустава (Слайковский Е.Н. и соавт., 2023; Lädermann A. et al., 2015), причем у пациентов старше 60 лет значительно возрастает роль дегенеративных, а не травматических причин разрыва (Keener J.D. et al., 2015; Moosmayer S. et al., 2013; Tempelhof S. et al., 1999).

В последние годы в хирургии плеча активно развивается направление, изучающее взаимосвязь между массивными разрывами ВМПС и компрессионной нейропатией надлопаточного нерва (ННН) (Mall N.A. et al., 2010; Mallon W.J., Wilson R.J., 2003; Shi L.L. et al., 2014). Если раньше синдром сдавления этого нерва считался редким заболеванием, характерным преимущественно для спортсменов, совершающих повторяющиеся движения над головой (метатели, теннисисты) (Cummins C.A. et al., 1999; Ringel S.P. et al., 1990; Sandow M.J., Illic J., 1998), то сегодня накопленные данные свидетельствуют, что это распространенная и часто недиагностируемая причина хронической боли и нарушения функции плеча у широкого круга пациентов (Antoniou J. et al., 2001; Boykin R.E. et al., 2011; Moen T.C. et al., 2012).

Актуальность настоящей работы определяется рядом взаимосвязанных факторов, имеющих принципиальное значение для улучшения результатов лечения пациентов с сочетанной патологией. Во-первых, нейропатия надлопаточного нерва сама по себе является сложной диагностической проблемой (Bozzi F. et al., 2020; Kostretzis L. et al., 2017; Romeo A.A. et al., 1999). Исследования показывают, что электронейромиографические (ЭНМГ) и магнитно-резонансные томографические (МРТ) признаки компрессии нерва нередко сопутствуют массивным разрывам вращательной манжеты (Collin P. et al., 2014; Lee H.J. et al., 2022; Mallon W.J. et al.,

2006). Это означает, что пациент, направленный на операцию по поводу разрыва сухожилий, может иметь скрытый неврологический компонент, игнорирование которого ведет к неполноценному лечению и плохим функциональным исходам (Beeler S. et al., 2013; Oh J.H. et al., 2010; Yang H.J. et al., 2015).

Во-вторых, диагностика ННН на фоне уже имеющегося массивного разрыва ВМПС крайне затруднена. Нейропатическая боль часто маскируется под симптомы повреждения манжеты или патологии шейного отдела позвоночника (Drez D., 1976; Goslin K.L., Krivickas L.S., 1999; Safran M.R., 2004a, 2004b). Боль может быть нечеткой, глубокой, ноющей, отдавать в плечо и предплечье, что затрудняет определение ее источника. Классические объективные признаки, такие как атрофия надостной и подостной мышц, проявляются лишь на поздних стадиях (Bryan W.J., Wild J.J., 1989; Greiner A. et al., 2004; Kuzel B.R. et al., 2013). Без целенаправленного обследования, включающего специализированные опросники для оценки нейропатической боли (LANSS, DN4) (Юсупова Д.Г. и соавт., 2018), визуализацию области вырезки лопатки (MPT, KT) (Albino P. et al., 2013; Bayramoglu A. et al., 2003; Polguy M. et al., 2013) и ЭНМГ-исследование (Mallon W.J. et al., 2006), ННН часто остается нераспознанной. Следствием этого становится неадекватная хирургическая тактика, направленная только на восстановление сухожилия без устранения причины боли – сдавления нерва (Gerber C. et al., 2020; Jo C.H. et al., 2021; Shan L. et al., 2014).

В-третьих, существует прямая патогенетическая связь между двумя состояниями. Сформулированная рядом авторов и подтвержденная экспериментально гипотеза тракционно-компрессионного генеза ННН объясняет, почему после технически безупречно выполненной пластики вращательной манжеты у многих пациентов сохраняются боль и мышечная слабость (Albritton M.J. et al., 2003; Costouros J.G. et al., 2007; Denard P.J. et al., 2012, 2015; Mallon W.J. et al., 2006). Согласно этой концепции, отрыв и сокращение (ретракция) сухожилий после разрыва приводят к изменению векторов тяги и механическому натяжению, а иногда и к прямой компрессии надлопаточного нерва в анатомических «туннелях» лопатки. Таким образом, для достижения успеха необходимо решать две задачи одновременно: восстанавливать анатомическую целостность ВМПС и «освободить» нерв.

В-четвертых, в профессиональном сообществе отсутствует единый консенсус относительно диагностики и тактики лечения ННН при сочетанной патологии.

Развитие артроскопии позволило выполнять малотравматичный релиз (освобождение) нерва (Arce G. et al., 2021; Ide J. et al., 2005; Lafosse L. et al., 2007). Однако четких, основанных на доказательствах рекомендаций о том, когда это вмешательство необходимо, нет. Существуют противоположные точки зрения: от предложений выполнять релиз нерва рутинно при всех массивных разрывах (Lafosse L. et al., 2007) до исследований, не обнаруживших преимуществ такого подхода (Yang T.H. et al., 2023). Подобные противоречия прямо указывают на недостаточную доказательную базу и необходимость в проведении масштабных сравнительных исследований для выработки единого алгоритма (Gerber C. et al., 2020; Jo C.H. et al., 2021; Sachinis N.P. et al., 2021).

Наконец, сохраняется потребность в совершенствовании хирургической техники. Стандартный артроскопический релиз нерва остается технически сложным этапом операции, сопряженным с риском повреждения как самого нерва, так и близлежащих сосудов (Albritton M.J. et al., 2003; Bigliani L.U. et al., 1990; Lädermann A. et al., 2015). Разработка новых инструментов и методик, повышающих безопасность, надежность и воспроизводимость этого вмешательства, является актуальной практической задачей (Arce G. et al., 2021; Ozer D. et al., 2015; Warth R.J., Millett P.J., 2019).

**Степень разработанности темы исследования.** Существенный вклад в понимание клинической картины и патофизиологии ННН внесли работы зарубежных исследователей. Еще в 1959 году D.R. Strophm et al. впервые описали «лидокаиновый» тест, успешно примененный при лечении ННН, позже M.R. Rask (1977) и M. Post et al. (1987) продолжили изучение данной патологии. В 1979 году S.S. Rengachary et al. опубликовали фундаментальное исследование, посвященное вариантам строения вырезки лопатки, и предложили свою классификацию, имеющую ключевое значение для понимания компрессии нерва. В этот же период параллельно публиковались исследования, углубляющие знания об анатомии и биомеханике плечевого сустава и структур, тесно связанных с ВМПС (Bigliani L.U. et al., 1990; Harryman D.T. et al., 1992; Burkhart S.S. et al., 1993; Walch G. et al., 1994; Werner C.M. et al., 2006).

Фундаментальные анатомические исследования, такие как работа J.P. Warner et al. (1992), заложили основу для топической диагностики компрессии НН, детально описав его анатомические взаимоотношения с окружающими структурами и обозначив места «анатомических ограничений» для мобилизации

мышц при обширных повреждениях. Работы этого периода сформировали представление о ННН как о достаточно редком состоянии, что, по мнению J. Antoniou et al. (2001), в значительной степени предопределило его недостаточную диагностику в широкой клинической практике на протяжении последующих десятилетий.

В дальнейшем широкое внедрение в рутинную клиническую практику таких современных методов диагностики, как ЭНМГ и МРТ, позволило пересмотреть взгляды на частоту встречаемости ННН. Исследования, сфокусированные на специфических группах риска, в частности работа M.J. Sandow и J. Ilic (1998), а также исследование E. Witvrouw et al. (2000), посвященное волейболистам, привлекли внимание медицинского сообщества к проблеме ННН у спортсменов. Было установлено, что у лиц с высокими и экстремальными физическими нагрузками распространенность нейропатии может достигать 30% (Holzgraefe M. et al., 1994; Pieber K. et al., 2014). Систематические обзоры, например, работа T.C. Moen с соавторами (2012), показали, что у атлетов на долю ННН приходится до трети случаев бессимптомных нейропатий, что подтвердило значимость этой проблемы не только в узкоспециализированной спортивной медицине, но и в общей травматологии и неврологии (Ganzhorn R.W. et al., 1981; Greiner A. et al., 2004; Romeo A.A. et al., 1999).

Качественно новый виток в изучении проблемы связан с углубленным анализом сочетанной патологии – массивных разрывов ВМПС и ННН (Mallon W.J., Wilson R.J., 2003; Mall N.A. et al., 2010; Collin P. et al., 2014). Первое значимое клиническое исследование W.J. Mallon et al. (2006) на собственном материале продемонстрировало наличие статистически значимой взаимосвязи между этими двумя состояниями. Последующее экспериментальное исследование M.J. Albritton et al. (2003) получило патофизиологическое обоснование этой связи, показав на анатомическом материале, что ретракция сухожилия надостной мышцы приводит к значительному увеличению натяжения НН в области верхней вырезки лопатки. Исследования J.G. Costouros et al. (2007) подтвердили, что успешное анатомическое восстановление ВМПС может способствовать регрессу неврологической симптоматики, однако подчеркнули, что это происходит далеко не у всех пациентов.

В развитие этой темы свой вклад внесли и отечественные ученые. Важное значение имеют работы профессора А.В. Лычагина с соавт. (2018), в которых

освещены вопросы диагностики и лечения туннельных синдромов, а также вопросы диагностики патологии плечевого сустава. Данные публикации подчеркнули необходимость комплексного подхода к лечению сочетанных повреждений, включающих неврологический компонент. Исследования профессоров К.А. Егиазаряна и А. П. Ратьева. (2017, 2024), посвященные оптимизации хирургического лечения повреждений вращательной манжеты, также подтверждают важность персонализированного подхода к выбору тактики операции. Особого внимания заслуживают работы коллектива под руководством профессора Д.А. Маланина с соавт. (2017, 2019), в которых детально изучались возможности консервативного лечения и применения PRP-терапии при тендинопатиях вращательной манжеты; эти исследования подчеркивают важность поиска эффективных методов лечения на ранних стадиях заболевания, до развития необратимых изменений в мышцах и нервах. В свою очередь, С.Ю. Доколин с соавт. (2017, 2024) и А.Р. Гиниятов с соавт. (2024) в своих работах подтвердили, что успешное анатомическое восстановление ВМПС может способствовать регрессу дегенеративных явлений, однако подчеркнули, что это происходит далеко не у всех пациентов.

Накопленные данные закономерно поставили перед клиницистами вопрос о целесообразности не пассивного наблюдения (Martin S.D. et al., 1997), а активного хирургического вмешательства – артроскопического релиза нерва – в ходе первичной реконструкции ВМПС (Lafosse L. et al., 2011).

Параллельно с развитием диагностики активно совершенствовались и хирургические методы лечения патологии ВМПС (Тихилов Р.М. и соавт., 2011; Аскерко Э.А., 2012; Бойер М.И. и соавт., 2018; Hein J. et al., 2015; Millett P.J. et al., 2014; Karjalainen T.V. et al., 2019). С активным развитием артроскопии стали разрабатываться и внедряться методики малоинвазивной декомпрессии надлопаточного нерва. Пионерскими стали классические работы L. Lafosse et al. (2007, 2011), в которых описаны полностью артроскопические техники и результаты релиза нерва в надостной вырезке. О необходимости хирургического вмешательства при нейропатиях НН в своих исследованиях говорил F. Bozzi с et al. (2020). В дальнейшем различными авторами, включая G. Arce et al. (2021) и отечественных исследователей Е.А. Бемяк с соавт. (2022), предлагались модификации доступов и инструментария, направленные на повышение безопасности и стандартизацию этой технически сложной процедуры. Однако

практически одновременно в литературе стали появляться работы, такие как исследование Т.Н. Yang et al. (2021, 2023) и, что особенно важно, проспективное рандомизированное исследование N.P. Sachinis et al. (2021), которые не выявили статистически значимых преимуществ от добавления артроскопического релиза НН к артроскопическому шву ВМПС у пациентов без четких дооперационных признаков ННН. Этот методологический конфликт и противоречивость имеющихся данных не дают на сегодняшний день единого, основанного на доказательствах подхода и обуславливают необходимость проведения дальнейших тщательно спланированных исследований (Shan L. et al., 2014; Sachinis N.P. et al., 2016; Shi L.J. et al., 2017).

**Цель исследования:** на основании сравнительного анализа собственного клинического материала и профильных научных публикаций усовершенствовать диагностическую программу и обосновать рациональные подходы к выбору тактики хирургического лечения пациентов с восстановимыми разрывами вращательной манжеты плечевого сустава, включающими повреждение надостной мышцы и надлопаточного нерва.

### **Задачи исследования**

1. Выяснить в ходе анализа ретроспективного клинического материала долю пациентов с диагностированными признаками нейропатии надлопаточного нерва, которым выполнялся артроскопический шов ВМПС по поводу верхних и задне-верхних восстановимых разрывов вращательной манжеты плечевого сустава и определить значимые факторы, влияющие на возникновение данной патологии.

2. Разработать и апробировать в клинике усовершенствованную технику артроскопического релиза надлопаточного нерва при выполнении артроскопического шва вращательной манжеты плечевого сустава, предполагающую использование предложенного способа с применением выкусывателя с обратно открывающимися браншами, позволяющего рассекать поперечную связку вырезки лопатки без риска повреждения надлопаточного нерва.

3. Провести сравнительный анализ клинико-функциональных, электрофизиологических (ЭНМГ) и структурных (по данным МРТ) среднесрочных исходов выполнения артроскопического шва у профильных пациентов в трех проспективных клинических группах больных с наличием признаков компрессии надлопаточного нерва и без таковых.

4. Усовершенствовать и апробировать в клинике алгоритм диагностики нейропатии надлопаточного нерва у пациентов с изученной патологией.

5. Разработать рекомендации по обоснованному применению усовершенствованной техники артроскопического релиза надлопаточного нерва при выполнении артроскопического шва у пациентов изученного профиля.

### **Научная новизна исследования**

1. Получены новые данные о предикторах нейропатии надлопаточного нерва в сочетании с разрывами вращательной манжеты плечевого сустава у пациентов с верхними и задневерхними разрывами вращательной манжеты плечевого сустава по данным клинического осмотра.

2. Внедрен новый способ выполнения техники артроскопического релиза надлопаточного нерва с использованием оригинального инструмента – выкусывателя с обратно открывающимися браншами, обеспечивающего атравматичное рассечение поперечной связки лопатки и снижающего риск ятрогенного повреждения нерва и сосудов, на который получен патент РФ на изобретение (RU 2839519 C1).

3. Получены сравнительные данные о ближайших и среднесрочных клинико-функциональных исходах, структурных (по данным МРТ) результатах и данных ЭНМГ в динамике после выполнения артроскопического релиза надлопаточного нерва в сочетании с реконструкцией вращательной манжеты плечевого сустава.

4. Разработаны алгоритмы по диагностике и рациональному выбору тактики хирургического лечения нейропатии надлопаточного нерва в сочетании с верхними и задневерхними разрывами вращательной манжеты плечевого сустава.

### **Практическая значимость диссертационной работы**

1. Разработанная и апробированная усовершенствованная техника артроскопического релиза надлопаточного нерва с использованием специализированного выкусывателя внедрена в клиническую практику ФГБУ «НМИЦ ТО им. Р.Р. Вредена» Минздрава России (г. Санкт-Петербург) и ООО «Клиника семейной медицины» (г. Воронеж), что позволило повысить безопасность и стандартизировать выполнение данного этапа оперативного вмешательства.

2. По результатам проведенного сравнительного анализа исходов лечения уточнены и конкретизированы показания к выполнению артроскопического релиза надлопаточного нерва у пациентов с разрывами ВМПС, включающими повреждение надостной мышцы, что способствует оптимизации хирургической

тактики и предотвращению как необоснованных вмешательств, так и недооценки нейропатического компонента.

3. Предложенные алгоритмы диагностики (на основе комплекса клинических, МРТ и ЭНМГ данных) и лечебной тактики для пациентов с верхними и задневерхними разрывами ВМПС и сопутствующей нейропатией надлопаточного нерва позволяют улучшить функциональные результаты лечения и снизить интенсивность нейропатического болевого синдрома в послеоперационном периоде.

4. Материалы диссертации используются при подготовке врачей, ординаторов, аспирантов, на курсах профессиональной переподготовки и повышения квалификации травматологов-ортопедов на базе ФГБУ «НМИЦ ТО им. Р.Р. Вредена» Минздрава России.

### **Методология и методы исследования**

Проведенное диссертационное исследование имеет ретроспективную часть, проспективную клиническую и топографо-анатомическую части, объединенные общей идеей и целью. На первом этапе по данным ретроспективного исследования был проведен анализ результатов лечения 54 пациентов с восстановимыми верхними и задневерхними разрывами ВМПС, включающими разрыв сухожилия надостной оперированных одной хирургической бригадой в ФГБУ «НМИЦ ТО им. Р.Р. Вредена» Минздрава России в период с января 2020 по декабрь 2022 годов. Это позволило выяснить распространенность нейропатии надлопаточного нерва в сочетании с разрывами ВМПС и закономерности между характером повреждения и клиническими проявлениями.

На втором этапе изучены морфологические особенности строения анатомических зон оперативного вмешательства на интактных областях плечевого сустава 5 нефиксированных трупов с целью отработки артроскопической техники релиза надлопаточного нерва и ее усовершенствования. Также, на втором этапе в проспективную часть исследования отобраны 60 пациентов, разделенных на три клинические группы, у которых были изучены клиничко-функциональные исходы лечения с использованием балльных оценочных шкал LANSS, ASES и ВАШ в динамике на сроках 6 и 12 мес. после операций. Были проанализированы морфологические и клинические результаты, а также возникшие осложнения. Кроме того, в этой части исследования, успешно прошел клиническую апробацию

предложенный оригинальный способ артроскопического релиза надлопаточного нерва, на который был получен патент РФ на изобретение RU 2839519 C1.

На третьем этапе диссертационной работы на основании проведенного совокупного анализа собственных исследований исходов вмешательств, данных инструментальных исследований, а также данных профильных научных публикаций разработаны 2 алгоритма: диагностики нейропатии надлопаточного нерва в сочетании с восстановимыми верхними и задневерхними разрывами вращательной манжеты плеча; рационального выбора тактики хирургического лечения пациентов с восстановимыми верхними и задневерхними разрывами вращательной манжеты плечевого сустава, включающими разрыв сухожилия надостной мышцы, в сочетании нейропатией надлопаточного нерва.

### **Основные положения, выносимые на защиту**

1. Артроскопический релиз надлопаточного нерва в сочетании с анкерным швом вращательной манжеты плеча показан в случаях клинически подтвержденной нейропатии надлопаточного нерва в сочетании с восстановимыми верхними и задневерхними разрывами вращательной манжеты плеча, включающими разрыв сухожилия надостной мышцы.

2. Применение артроскопического релиза надлопаточного нерва в сочетании с восстановлением вращательной манжеты у пациентов с дооперационно верифицированной нейропатией приводит к достоверно более выраженному снижению нейропатического болевого синдрома и улучшению функциональных исходов в среднесрочной перспективе.

3. Выполнение артроскопического релиза надлопаточного нерва у пациентов с массивными разрывами ВМПС при отсутствии дооперационных клинических и инструментальных признаков нейропатии не оказывает значимого положительного влияния на функциональные результаты лечения, что определяет нецелесообразность его рутинного применения в данной группе.

### **Степень достоверности и апробация результатов исследования**

Достоверность полученных в ходе исследования результатов основаны на данных зарубежной и отечественной литературы, а также на оценке собственных наблюдений 114 пациентов в четырех группах исследования. Результаты диссертационной работы были доложены на следующих ежегодных научно-практических конференциях с международным участием: «ВЕТА» (г. Воронеж, 2023 г. и 2025 г.), «Артроклуб» (г. Сочи, 2024 г. и 2025 г.), «АСТАОР» (г. Москва,

2025 г.). По теме диссертации опубликовано 4 печатные работы, из них 3 статьи в профильных рецензируемых научных журналах, рекомендованных ВАК РФ для публикации результатов диссертационных исследований, и получен патент РФ на изобретение RU 2839519. Результаты диссертационного исследования используются в практике работы ФГБУ «НМИЦ ТО им. Р.Р. Вредена» Минздрава России и ООО «Клиника семейной медицины» (г. Воронеж). Полученные данные используются при подготовке врачей, ординаторов, аспирантов, на курсах профессиональной переподготовки и повышения квалификации травматологов-ортопедов на базе ФГБУ «НМИЦ ТО им. Р.Р. Вредена» Минздрава России.

### **Личное участие автора в получении результатов**

Автором самостоятельно проведен сбор и анализ современной научной литературы по теме исследования, сформулированы цель и задачи работы. Соискатель лично участвовал в отборе пациентов для ретроспективного и проспективного анализа, проводил клинический осмотр пациентов с заполнением оценочных шкал (ASES, LANSS, ВАШ).

На этапе разработки новой методики диссертант принимал непосредственное участие в анатомическом эксперименте по отработке техники артроскопического релиза надлопаточного нерва с использованием нового инструмента, а также в подготовке заявки на изобретение и получение патента РФ (RU 2839519 С1).

Автор лично участвовал в качестве оператора и ассистента в выполнении артроскопических вмешательств в проспективной части исследования, проводил до и послеоперационное наблюдение за пациентами, включая анализ сбор жалоб и анамнеза, оценку клинико-функционального состояния до и после операции, изучение контрольных МРТ- и ЭНМГ- исследований. Диссертантом самостоятельно проведена систематизация и статистическая обработка полученных данных, сформулированы выводы и практические рекомендации.

### **Объем и структура диссертации**

Диссертационная работа занимает 171 страницу машинописного текста и состоит из введения, обзора литературы, описания материала и методов исследования, 2 глав собственных исследований, обсуждения результатов, заключения, выводов, практических рекомендаций, списка сокращений, списка литературы и приложений. Диссертация содержит 53 рисунка и 30 таблиц. Список литературы включает 193 источника, из них 43 отечественных и 150 иностранных авторов.

## СОДЕРЖАНИЕ РАБОТЫ

**Во введении** представлено обоснование актуальности темы диссертационного исследования. Подчеркнуто, что повреждения вращательной манжеты плечевого сустава, особенно массивные верхние и задневерхние разрывы, являются широко распространенной и социально значимой патологией. Констатируется, что современное состояние проблемы характеризуется отсутствием единых диагностических алгоритмов, противоречивостью данных об эффективности и показаниях к артроскопическому релизу нерва, а также техническими сложностями и рисками стандартной методики декомпрессии. На этом фоне была сформулирована цель работы – усовершенствовать диагностику и обосновать рациональную хирургическую тактику для пациентов с восстановимыми разрывами ВМПС, сочетающимися с ННН. Конкретизированы пять исследовательских задач, освещены элементы научной новизны, практической значимости, методологии, изложены положения, выносимые на защиту, а также приведены сведения об апробации, внедрении и структуре диссертации.

**В первой главе**, представляющей собой обзор литературы, проведен систематический анализ современных научных представлений об изучаемой проблеме. Детально рассмотрены фундаментальные аспекты: топографическая анатомия НН с выделением критических зон компрессии (надлопаточная и остистая вырезки) и вариантов взаимоотношений с сосудами и связками; классификации строения вырезки лопатки (Rengachary S.S.), имеющие прогностическое значение. Прослежена эволюция взглядов на эпидемиологию и патогенез ННН: от первоначальных описаний изолированных случаев к пониманию высокой частоты встречаемости (до 30% в группах риска). В разделе, посвященном хирургическому лечению, обобщен опыт применения артроскопических техник релиза надлопаточного нерва (Lafosse L. et al.), а также детально проанализирована полемика в современной литературе относительно целесообразности комбинации этого вмешательства с реконструкцией ВМПС. Показано, что противоречивость результатов опубликованных исследований (от демонстрации преимуществ до их отсутствия) и отсутствие консенсусных рекомендаций определяют насущную необходимость в проведении собственных сравнительных проспективных исследований для формирования доказательного клинического алгоритма.

**Вторая глава** описывает материалы и методы исследования, которые выполнены в три логически связанных этапа. На первом (ретроспективном) этапе проведен анализ 54 историй болезни пациентов, перенесших артроскопическую реконструкцию ВМПС по поводу верхних и задневерхних разрывов. Целью было установить распространенность клинических и инструментальных признаков ННН в этой когорте и выявить факторы, с ней ассоциированные. Для этого были проанализированы данные предоперационных обследований, включая оценки по классификациям Patte (степень ретракции), Goutallier (жировая дегенерация), Collin (тип разрыва) и Rengachary (тип вырезки лопатки). На втором (топографо-анатомическом и техническом) этапе была разработана и усовершенствована хирургическая методика. На 5 нефиксированных анатомических препаратах плечевого сустава отработана техника артроскопического доступа к надлопаточной вырезке. Основным результатом этого этапа стала разработка оригинального способа артроскопического релиза надлопаточного нерва с использованием выкусывателя с обратно открывающимися браншами. Ключевая идея метода заключается в том, что инструмент, проходя над поперечной связкой лопатки, смещает медиально надлопаточную артерию, после чего обратно открывающиеся бранши позволяют безопасно и полностью рассечь связку, минимизируя риск повреждения подлежащего нерва. Данное техническое решение защищено патентом РФ на изобретение (RU 2839519 C1).

На третьем (сравнительном) этапе было проведено проспективное исследование, включившее 60 пациентов, разделенных на 3 равные группы. Группа 1 (n=20): пациенты с восстановимыми разрывами ВМПС и дооперационно верифицированной ННН (клинически, по данным LANSS, и/или по ЭНМГ). Им выполнено комбинированное вмешательство: артроскопический шов ВМПС + релиз нерва усовершенствованной методикой. Группа 2 (n=20): пациенты с аналогичными разрывами ВМПС, но без клинических признаков ННН. Им выполнено аналогичное комбинированное вмешательство (шов + релиз). Группа 3 (n=20): пациенты с разрывами ВМПС без признаков ННН. Им выполнен только артроскопический шов ВМПС. Для объективной оценки использовались специальные опросники (ВАШ – боль, ASES – функция плеча, LANSS – нейропатическая боль), измерение объема активных движений, МРТ до и через 12 мес. после операции, стимуляционная ЭНМГ. Статистическая обработка данных проведена с применением непараметрических критериев (Манна-Уитни, Краскела-

Уоллиса) и корреляционного анализа Спирмена в программной среде IBM SPSS Statistics 27. Структура исследования представлена на рис. 1.

**Третья глава** содержит результаты ретроспективного анализа. Проведен анализ данных 54 пациентов с верхними и задневерхними разрывами вращательной манжеты плечевого сустава (ВМПС), оперированных в период 2020-2022 гг. Средний возраст пациентов составил  $56,1 \pm 11,5$  лет, преобладали мужчины (66,7%). Дооперационный функциональный статус характеризовался выраженными нарушениями: средний балл ASES составил  $49,9 \pm 13,9$ , интенсивность боли по ВАШ –  $4,8 \pm 1,4$  балла. Анализ МРТ выявил преобладание тяжелых форм повреждения: у 66,6% пациентов наблюдались умеренные и выраженные признаки жировой дегенерации (стадии 2–3 по Goutallier) и у 68,5% значительная медиальная ретракция сухожилий (стадии 2–3 по Patte).

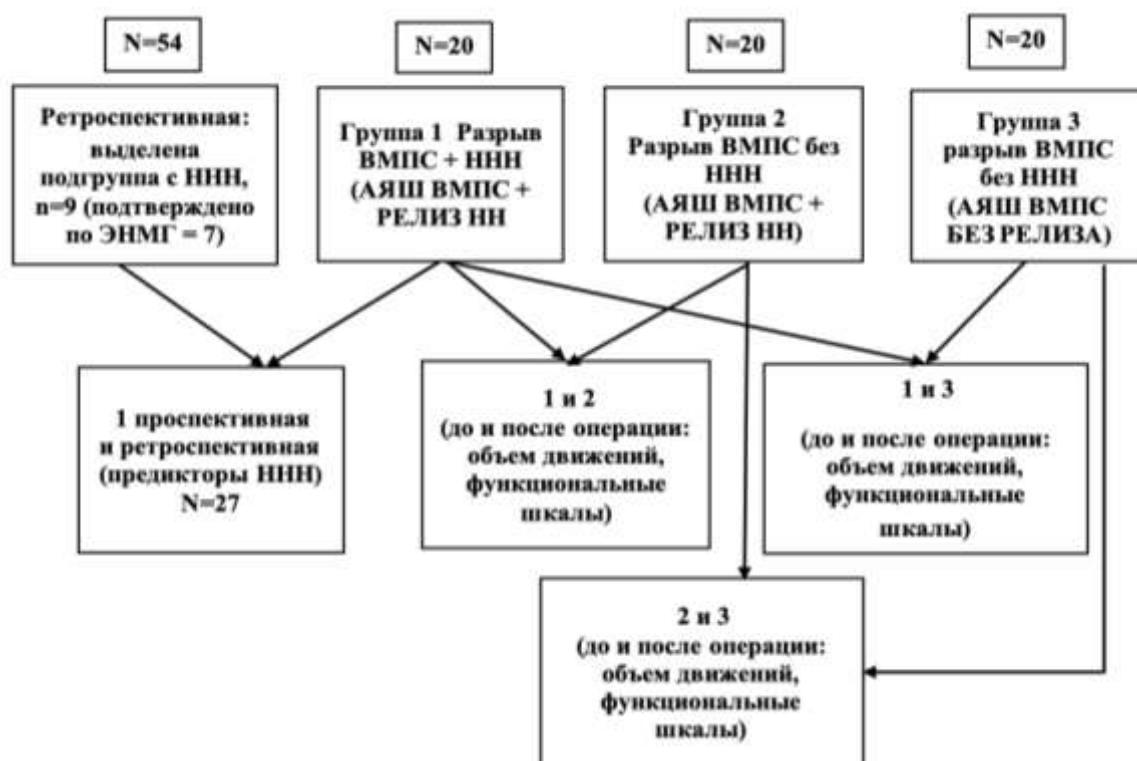


Рисунок 1. Структура исследования.

Установлено, что доля пациентов с признаками сопутствующей ННН в изученной когорте составила 12,9% (7 из 54). Статистический анализ выявил четкие закономерности: у этих пациентов достоверно чаще встречались разрывы задневерхней локализации (типы С и D по Collin), выраженная жировая дегенерация надостной и подостной мышц (3 стадия по Goutallier) и значительная медиальная ретракция сухожилий (3 стадия по Patte).

**Четвертая глава** посвящена анализу результатов проспективного сравнительного исследования 60 пациентов, которые в зависимости от клинической картины и объема хирургического вмешательства были распределены на три равные группы по 20 человек в каждой. В первую группу вошли пациенты с клиническими и магнитно-резонансными признаками ННН, которым выполнялся артроскопический шов вращательной манжеты в сочетании с релизом НН по усовершенствованной методике. Вторую группу составили пациенты без клинических признаков нейропатии, которым также выполнялся шов манжеты в сочетании с «профилактическим» релизом нерва. Третья, контрольная группа, включала пациентов без признаков нейропатии, которым проводился только изолированный артроскопический шов вращательной манжеты.

Сравнительный анализ исходных характеристик подтвердил корректность формирования групп. Пациенты первой группы статистически значимо отличались от пациентов второй и третьей групп изначально более высоким уровнем нейропатической боли: средний балл по специализированной шкале LANSS в первой группе составил  $15,5 \pm 2,3$ , тогда как во второй и третьей группах он был минимальным –  $2,3 \pm 3,2$  и  $2,3 \pm 0,8$  соответственно ( $p < 0,001$ ). Кроме того, в первой группе наблюдался наиболее выраженный дефицит наружной ротации – всего  $14,5^\circ \pm 10,0^\circ$ , в то время как во второй и третьей группах этот показатель был достоверно выше и составлял  $31,0^\circ \pm 15,2^\circ$  и  $27,5^\circ \pm 11,3^\circ$  соответственно ( $p = 0,021$ ).

Анализ результатов лечения в первой группе продемонстрировал максимальную эффективность комбинированного вмешательства у пациентов с верифицированной нейропатией. К 12 мес. после операции отмечено статистически значимое улучшение по всем оцениваемым параметрам ( $p < 0,001$ ). Наблюдался резкий регресс нейропатического компонента боли: показатель LANSS снизился с 15,5 до 2,1 балла. Интенсивность болевого синдрома по ВАШ уменьшилась с 6,1 до 0,7 балла. Функциональный индекс ASES вырос с 62,6 до 90,7 баллов. Наиболее впечатляющая положительная динамика отмечена в восстановлении объема движений, особенно наружной ротации, которая увеличилась с  $14,5^\circ$  до  $49,0^\circ$ . Частота осложнений в этой группе составила 25%, что, вероятно, связано с исходно наиболее тяжелым характером повреждения у данных пациентов. Во второй группе, где выполнялся «профилактический» релиз нерва у пациентов без нейропатии, также отмечено достоверное улучшение всех

показателей к 12 мес. ( $p < 0,001$ ). Болевой синдром снизился с 5,6 до 0,7 балла по ВАШ, а функциональный индекс ASES вырос с 65,4 до 91,5 балла. Объем наружной ротации увеличился с  $31,0^\circ$  до  $51,5^\circ$ . Частота осложнений в этой группе была ниже и составила 10%. В третьей, контрольной группе, где проводился только изолированный шов вращательной манжеты, пациенты продемонстрировали отличные результаты, достигнув к концу наблюдения функциональных показателей, сопоставимых с результатами второй группы. Индекс ASES вырос с 66,7 до 91,8 балла, боль по ВАШ снизилась с 4,8 до 0,6 балла, а наружная ротация восстановилась с  $27,5^\circ$  до  $50,8^\circ$ . Частота осложнений в этой группе составила 20%.

**Пятая глава** содержит результаты прямого сравнительного анализа, на основании которых были сделаны принципиальные выводы. Результаты лечения представлены в таблицах 1 и 2.

Таблица 1. Сводная таблица сравнительного анализа динамики клинико-функциональных показателей между проспективными группами за 12 мес. наблюдения.

Параметр	Срок оценки	Группа 1 (Релиз+Шов с ННН)	Группа 2 (Релиз+Шов без ННН)	Группа 3 (Изолиров. Шов)	Сравнение Гр. 1 и 2 (p)	Сравнение Гр. 1 и 3 (p)	Сравнение Гр. 2 и 3 (p)
ВАШ	До	$6.1 \pm 1.2$	$5.6 \pm 1.2$	$4.8 \pm 1.6$	$>0.05$	$<0.001$	$>0.05$
	6 мес.	$1.7 \pm 1.0$	$1.5 \pm 1.1$	$1.6 \pm 1.3$	$>0.05$	$>0.05$	$>0.05$
	12 мес.	$0.7 \pm 0.7$	$0.7 \pm 0.8$	$0.6 \pm 0.9$	$>0.05$	$>0.05$	$>0.05$
$\Delta$ ВАШ	0-12 мес.	$-5.4 \pm 1.5$	$-4.9 \pm 1.0$	$-4.2 \pm 1.7$	$>0.05$	$<0.001$	$>0.05$
LANSS	До	$15.5 \pm 2.3$	$2.3 \pm 3.2$	$2.3 \pm 0.8$	$<0.001$	$<0.001$	$>0.05$
	6 мес.	$4.1 \pm 3.4$	$0.8 \pm 1.3$	$0.6 \pm 0.8$	$<0.001$	$<0.001$	$>0.05$
	12 мес.	$2.1 \pm 2.2$	$0.4 \pm 0.6$	$0.3 \pm 0.4$	$<0.001$	$<0.001$	$>0.05$
$\Delta$ LANSS	0-12 мес.	$-13.4 \pm 2.6$	$-1.9 \pm 2.9$	$-2.0 \pm 0.9$	$<0.001$	$<0.001$	$>0.05$

ASES	До	62.6 ± 8.3	65.4 ± 7.1	66.7 ± 8.0	>0.05	>0.05	>0.05
	6 мес.	86.8 ± 8.5	87.8 ± 11.1	88.4 ± 8.3	>0.05	>0.05	>0.05
	12 мес.	90.7 ± 7.3	91.5 ± 8.6	91.8 ± 8.8	>0.05	>0.05	>0.05
Δ ASES	0-12 мес	+28.1±10.3	+26.2±8.4	+25.0±9.3	>0.05	>0.05	>0.05

Таблица 2. Сводная таблица сравнительного анализа динамики объема движений между проспективными группами за 12 мес. наблюдения.

Параметр	Срок оценки	Группа 1 (Релиз+Шов с ННН)	Группа 2 (Релиз+Шов без ННН)	Группа 3 (Изолиров. Шов)	Сравнение гр. 1 и 2 (p-value)	Сравнение гр. 1 и 3 (p-value)	Сравнение гр. 2 и 3 (p-value)
Сгибание	До	97.0 ± 46.2	102.0±39.8	110.5±41.2	>0.05	>0.05	>0.05
	12 мес.	164.0±22.6	169.0±17.7	169.0 ±14.5	>0.05	>0.05	>0.05
Δ Сгибание	0-12 мес.	+67.0±43.8	+67.0±34.0	+58.5 ±42.1	>0.05	>0.05	>0.05
Отведение	До	61.8±26.6	66.3±27.8	79.3±35.8	>0.05	<0.05	>0.05
	12 мес.	146.3±30.6	147.5±28.6	152.5±28.1	>0.05	>0.05	>0.05
Δ Отведение	0-12 мес.	+84.5±33.6	+81.3±27.1	+73.3±35.9	>0.05	>0.05	>0.05
Нар. ротация	До	14.5 ± 10.0	31.0 ±15.2	27.5 ± 11.3	<0.001	<0.001	>0.05
	12 мес.	49.0 ± 10.8	51.5 ± 9.3	50.8 ± 11.8	>0.05	>0.05	>0.05
Δ Нар. ротация	0-12 мес.	+34.5±13.3	+20.5±13.4	+23.3±12.5	0.002	0.026	>0.05

При сравнении пациентов первой группы и третьей группы было установлено, что, несмотря на изначально более тяжелое состояние, пациенты с комбинированным вмешательством достигли достоверно значимого снижения нейропатического компонента боли по шкале LANSS, а также показали достоверно больший прирост объема активной наружной ротации плеча. В то же время сравнение второй группы («профилактический» релиз НН) с «контрольной» третьей группой не выявило статистически значимых различий в динамике основных функциональных показателей. Этот результат свидетельствует против целесообразности рутинного выполнения релиза надлопаточного нерва у пациентов, не имевших до операции признаков его компрессии

**Шестая глава** включает обсуждение полученных результатов. На основании интеграции всех полученных данных был разработан практический алгоритм диагностики и выбора хирургической тактики. Алгоритм предписывает обязательную дооперационную оценку нейропатического болевого синдрома с помощью шкалы LANSS, а также тщательный анализ MPT, акцентированный на типе разрыва вращательной манжеты (классификация Collin), степени ретракции сухожилия (Patte), выраженности жировой дегенерации мышц (Goutallier) и морфотипе лопаточной вырезки (Rengachary). ЭНМГ рекомендуется выполнять в случаях сомнительных клинических данных. Ключевым показанием к артроскопическому релизу надлопаточного нерва в рамках данного алгоритма является наличие клинически значимой нейропатии, подтвержденной результатами комплексного предоперационного обследования. На основе совокупного анализа ретроспективных и проспективных данных, а также обзора современных литературных источников разработаны и визуализированы два клинических алгоритма: алгоритм диагностики нейропатии надлопаточного нерва при восстановимых верхних и задневерхних разрывах ВМПС (Рис. 2) и алгоритм рационального выбора тактики хирургического лечения для данной категории пациентов (Рис. 3).

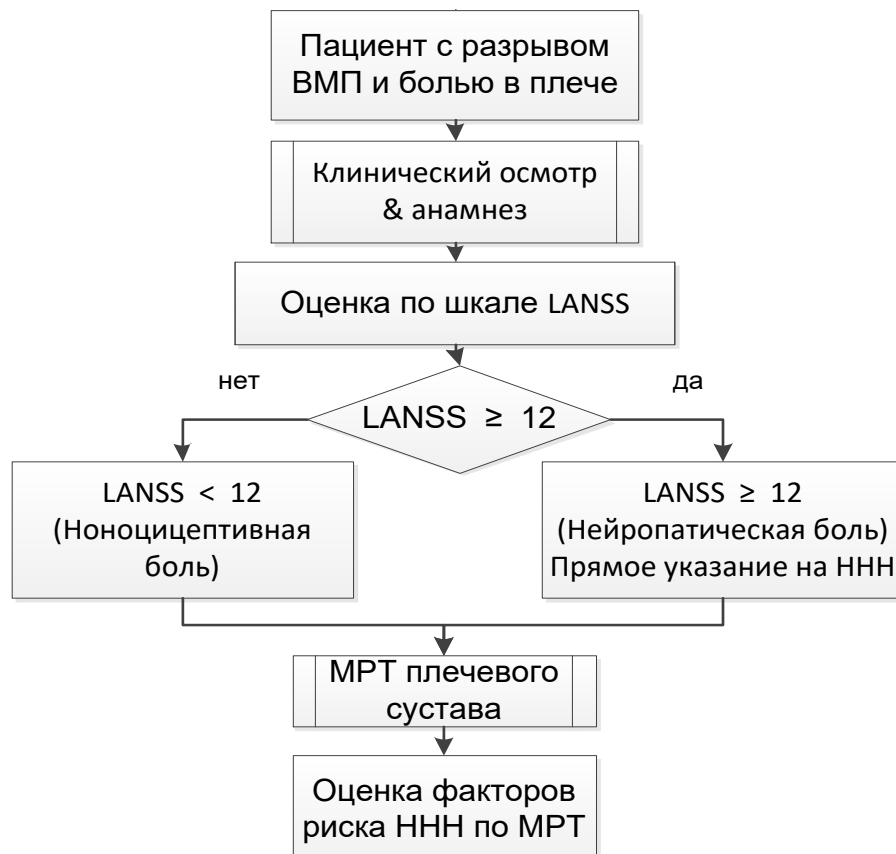


Рисунок 2. Алгоритм диагностики нейропатии надлопаточного нерва в сочетании с разрывами вращательной манжеты плеча

Также обоснована целесообразность предлагаемых алгоритмов диагностики и избирательной хирургической тактики лечения пациентов с разрывами ВМПС и ННН. Результаты ретроспективного анализа, выявившие предикторы ННН, согласуются с данными литературы о тракционно-компрессионном генезе нейропатии при массивных разрывах. Подчеркивается, что выявленные закономерности разрешают часть методологических противоречий в литературе, указывая на необходимость тщательного предоперационного отбора пациентов.

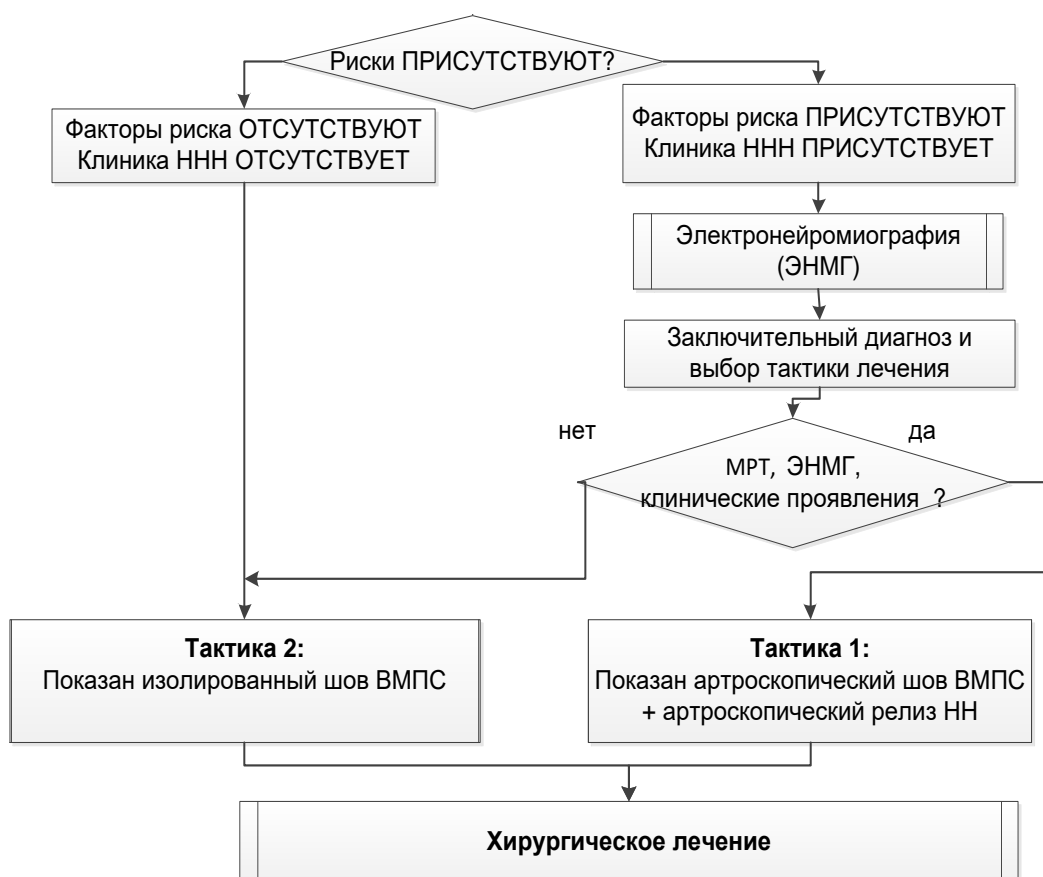


Рисунок 3. Алгоритм выбора тактики оперативного лечения пациентов с массивными верхними и задневерхними разрывами ВМПС с ННН и без нее

**В заключении** проанализированы итоги работы, последовательно подтверждающие решение всех поставленных задач и достижение цели исследования. Подчеркнуто, что работа переводит проблему из плоскости дискуссии в плоскость научно обоснованного, селективного подхода к лечению пациентов с сочетанной патологией.

## ВЫВОДЫ

1. По результатам анализа ретроспективного клинического материала доля пациентов изученного профиля с клиническими и морфологическими признаками нейропатии надлопаточного нерва в сочетании с операциями артроскопического шва вращательной манжеты плечевого сустава составила 12,9%, а в качестве значимых факторов, влияющих на возникновение указанной патологии, были установлены: тип III вырезки лопатки по Rengachary S.S., третья степень ретракции сухожильного края по Patte D., а также вторая и третья степени жировой дегенерации мышечной части вращательной манжеты плечевого сустава по Goutallier D., при типах разрывов C и D по Collin P., что позволило в дальнейшем

целенаправленно проводить углубленное диагностическое обследование профильных пациентов в проспективных клинических группах.

2. Усовершенствованная техника артроскопического релиза надлопаточного нерва, предполагающая использование предложенного способа с применением выкусывателя с обратно открывающимися браншами была успешно апробирована в ходе выполнения у пациентов изученного профиля артроскопического шва вращательной манжеты плечевого сустава и подтвердила свое удобство и целесообразность с учетом обеспечиваемого ею безопасного рассечения поперечной связки вырезки лопатки.

3. Функциональные исходы лечения пациентов всех трех проспективных клинических групп достоверно улучшались ( $p < 0,05$ ) по всем изученным показателям в сроки через 6 и 12 мес. после выполненных оперативных вмешательств по сравнению с дооперационными значениями, а по функциональным показателям приближались к норме. При этом наибольший прирост по показателю наружной ротации в плечевом суставе ( $+34,5^\circ \pm 13,3^\circ$ ;  $p = 0,006$ ) продемонстрировали пациенты первой проспективной группы с клиническими признаками нейропатии надлопаточного нерва на фоне сравнительно наихудших значений дооперационных показателей по шкалам ВАШ и LANSS. Во второй и третьей проспективных клинических группах, в которых у пациентов отсутствовали достоверные клинические признаки нейропатии надлопаточного нерва, выполнение его «профилактического» релиза не оказывало положительного влияния на среднесрочные клинические исходы.

4. Предложенный и успешно апробированный в клинике усовершенствованный алгоритм диагностики нейропатии надлопаточного нерва у пациентов с восстановимыми задними и задневерхними разрывами вращательной манжеты плечевого сустава, включающими повреждения надостной мышцы, предполагает комплексную оценку клинической картины и данных шкал функциональной оценки плечевого сустава, а также результатов магнитно-резонансной томографии и электронейромиографии, что позволяет повысить точность дооперационного выявления значимых рисков компрессии надлопаточного нерва в вырезке лопатки и обосновывает необходимость его хирургического релиза в ходе выполнения операций артроскопического шва.

5. Сравнительный анализ среднесрочных исходов артроскопического шва вращательной манжеты плечевого сустава в трех проспективных клинических

группах позволил разработать рекомендации по обоснованному применению усовершенствованной техники артроскопического релиза надлопаточного нерва, предполагающие дифференцированный подход к выбору хирургической тактики, при котором артроскопический релиз надлопаточного нерва является обязательным компонентом реконструктивной артроскопической операции только при клинически подтвержденной нейропатии указанного нерва, что позволяет достичь максимального функционального результата и предотвратить рецидивы симптоматики, связанные с недиагностированной нейропатией. При этом применение «профилактического» релиза надлопаточного нерва нецелесообразно ввиду отсутствия статистически значимой разницы в среднесрочных результатах в проспективных группах наших пациентов без клинических признаков нейропатии.

### **ПРАКТИЧЕСКИЕ РЕКОМЕНДАЦИИ**

1. Для повышения эффективности диагностики нейропатии надлопаточного нерва у пациентов с массивными верхними и задневерхними разрывами вращательной манжеты плеча рекомендуется использовать комплексный диагностический алгоритм, включающий: клиническое обследование с применением специализированных шкал для оценки нейропатической боли (LANSS) и стандартных функциональных опросников (ASES, ВАШ), МРТ-визуализацию с обязательной оценкой морфотипа надлопаточной вырезки. Постановка диагноза «нейропатия надлопаточного нерва» у пациентов с разрывом ВМПС возможна только по совокупности данных клинических проявлений, данных функциональных шкал и МРТ. Принятие решения только на основании данных ЭНМГ не рекомендуется, так как их интерпретация требует учета клинической картины и данных МРТ.

2. Артроскопический релиз надлопаточного нерва в качестве дополнительного этапа операции показан пациентам с массивными восстановимыми разрывами ВМПС при наличии дооперационно верифицированной ННН (клинически, по данным МРТ и функциональных шкал). Рутинное выполнение релиза НН у пациентов без признаков нейропатии не рекомендуется, так как не приводит к значимому улучшению функциональных исходов.

3. Для повышения безопасности и стандартизации техники артроскопического релиза надлопаточного нерва рекомендуется использовать разработанный и апробированный в исследовании способ с применением выкусывателя с обратно открывающимися браншами (патент RU 2839519 С1). Данная методика позволяет

минимизировать риск ятрогенного повреждения надлопаточного нерва и сосудов за счет контролируемого рассечения поперечной связки лопатки.

4. Материалы и выводы диссертационного исследования рекомендуется использовать в образовательном процессе при подготовке врачей, ординаторов, аспирантов, на курсах повышения квалификации травматологов-ортопедов и профессиональной переподготовки для внедрения в клиническую практику усовершенствованных алгоритмов диагностики и лечения пациентов с повреждениями вращательной манжеты плеча и сопутствующей нейропатией надлопаточного нерва.

### **ПЕЧАТНЫЕ РАБОТЫ ПО ТЕМЕ ДИССЕРТАЦИИ**

**1. Нейропатия надлопаточного нерва в сочетании с массивными разрывами вращательной манжеты плеча: клиническая картина, диагностика, лечение /Ушкова О.Г., Доколин С.Ю., Шершнев А.М., Кузьмина В.И. // Клиническая практика. - 2025;16(2):82–89. doi: 10.17816/clinpract660106.**

**2. Артроскопический релиз надлопаточного нерва как дополнительный способ предотвращения нейропатии надлопаточного нерва при массивных разрывах вращательной манжеты плеча /Ушкова О.Г., Доколин С.Ю., Шершнев А.М., Кузьмина В.И., Найда Д.А. // Медицинский вестник ГВКГ им. Н.Н. Бурденко. – 2025. № 3 (21). С. 28-35. doi: 10.53652/2782-1730-2025-6-3-28-35.**

**3. Корреляция анатомических особенностей вырезки лопатки с нейропатией надлопаточного нерва при повреждениях вращательной манжеты плеча: данные МР-диагностики /Доколин С.Ю., Ушкова О.Г., Шершнев А.М., Кузьмина В.И. //Травматология и ортопедия России. - 2025;31(4): 120-129. doi.org/10.17816/2311-2905-17748.**

**4. Патент № 2839519 Российская Федерация, МПК А61В 17/56 (2006.01) Способ артроскопического лечения нейропатии надлопаточного нерва в сочетании с массивными задне-верхними разрывами вращательной манжеты плеча: № 2024133901: заявлено 12.11.2024: опубликовано 05.05.2025/ Ушкова О. Г., Доколин С.Ю., Кузьмина В.И., Шершнев А.М.; патентообладатель: Федеральное государственное бюджетное учреждение «Национальный медицинский исследовательский центр травматологии и ортопедии имени Р.Р. Вредена» Министерства здравоохранения Российской Федерации. – 12 с.**